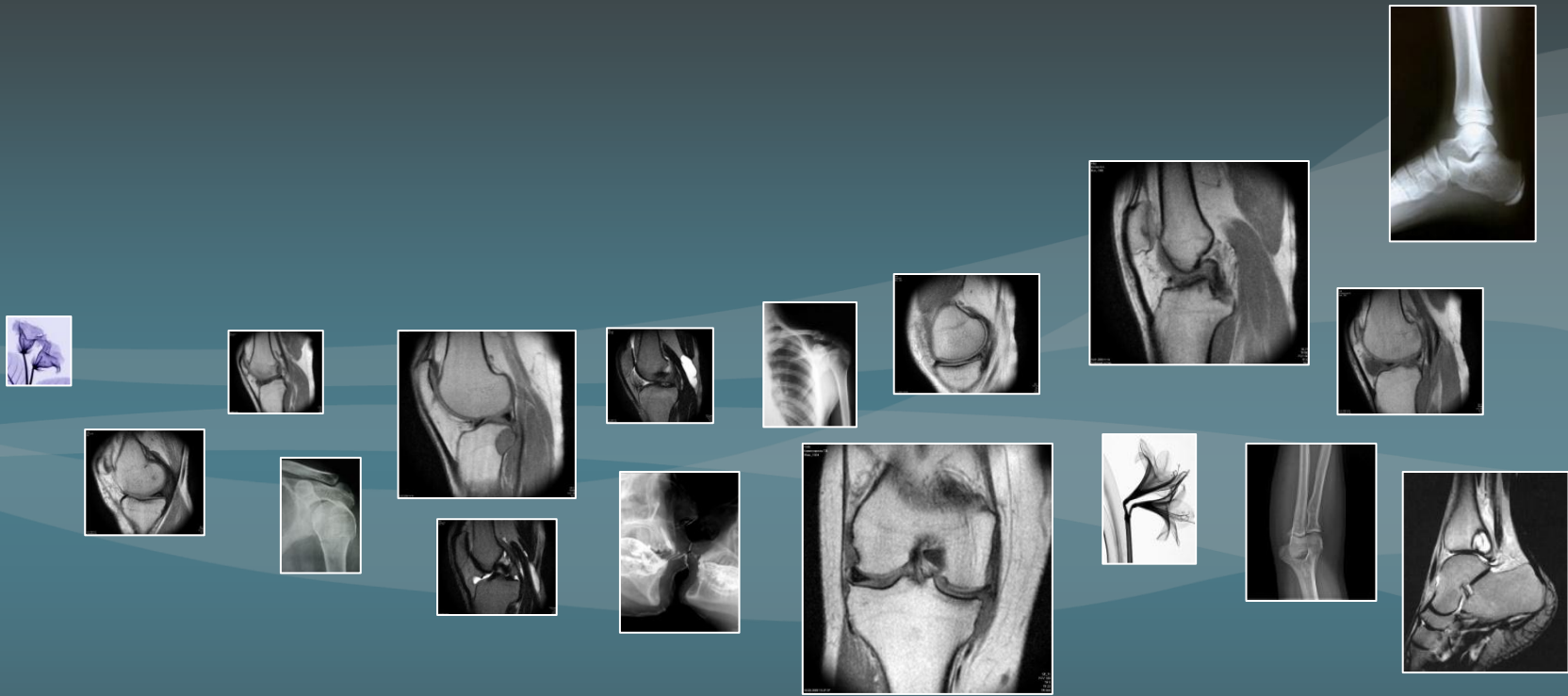

Роль магнитно-резонансного исследования при артроскопии коленного сустава: опыт России и Германии

Аннотация

В данный доклад вошло множество тезисов из работ, представленных на I, II и III "Всероссийском национальном конгрессе лучевых диагностов и терапевтов "Радиология" (2007, 2008, 2009), материалы открытой публикации "Роль предоперационного магнитно-резонансного исследования при артроскопии коленного сустава: анализ 2000 пациентов" ("Отдел хирургии колена, Департамент травматологии, "Медицинской школы Ганновера", Германия; Амбулаторный хирургический центр", Юльцен, Германия"), ряда отзывов специалистов работающих на МРТ разных фирм, включая нашу компанию.

Незначимая статистика по Германии опущена, ввиду ограниченности по времени.

- Введение
- Роль предоперационной МРТ
- Роль послеоперационной МРТ
- МРТ: Мифы и реальность
- Специализированные МРТ для конечностей

Введение

Начало XXI века в России ознаменовалось «эпидемией» травматических и ортопедических заболеваний, обусловленной развитием спортивной индустрии и популяризацией сложно-координационных видов спорта. Соответственно, с ростом благосостояния населения крупных городов резко возросла потребность в специализированной ортопедической хирургии - артроскопии.

Как следствие, изменились приоритеты применения методов лучевой диагностики, в первую очередь – магнитно-резонансной томографии (МРТ), выполняемой сегодня каждому второму пациенту с травмой коленного сустава. При этом около 37% всех МР-исследований проводится по причине заболеваний и повреждений конечностей.

Частота повреждения коленного сустава в РФ до 2,2 млн. случаев ежегодно, на их долю приходится около 50% повреждений всех суставов.

Артроскопическое исследование – безусловно, является "Золотым стандартом" диагностики коленного сустава, но, к сожалению, данный метод инвазивный, в некоторых случаях сложно применимый, например, в условиях синовиального воспаления и целостности синовиального футляра.

Основные методы диагностики в РФ, кроме артроскопического:

- ❑ **Клинический осмотр** – субъективный метод, зависящий от многолетнего клинического опыта доктора
- ❑ **Рентген и КТ** – традиционный рентген в редких случаях дает возможность визуализировать мягкие ткани и связки, по своей физике метод КТ также несколько уступает другим методам
- ❑ **Ультразвук** – высоко-информативен при исследовании мягких тканей
- ❑ **MPT** - высоко-информативна, но, в силу сравнительной новизны метода, до недавнего времени отсутствовали четкие методики обучения интерпретации томограмм. В итоге, одна и та же томограмма часто интерпретируется по-разному.

Введение

В 2006-2009 годах в России сформировались официальные программы по подготовке специалистов в области "Магнитно-резонансной диагностики". Обучение и сертификация специалистов производятся на медицинских кафедрах Москвы, Санкт-Петербурга и в других регионах.

Роль предоперационного МРТ

Роль предоперационного МРТ

МРТ является методом комплексной оценки коленного сустава перед артроскопическим хирургическим вмешательством, имеет ключевое значение для полной предоперационной диагностики, так как позволяет локализовать анатомический субстрат болевого синдрома и нестабильности в коленном суставе, визуализировать рентген-негативные хондральные тела, выявить дефекты и участки истончения хрящевого покрова. Полностью верифицированный диагноз, что является важным для выбора метода лечения (консервативного или оперативного), планирования объема и времени оперативного вмешательства, определения прогноза заболевания и оценки эффективности артроскопии в целом.

Несоответствия между данными МРТ и артроскопическими находками возникают по следующим причинам: низкое качество томограмм и неверная интерпретация томограмм лучевым диагностом или ортопедом.

Роль предоперационного МРТ

Оптимальным диагностическим алгоритмом обследования пациентов с травмой ЛМ, ММ или ПКС коленного сустава является совместное применение клинического обследования и МРТ, поскольку именно такое сочетание, в случае совпадения результатов, с высокой достоверностью позволяет исключить или подтвердить повреждение менисков коленного сустава или ПКС. В случае несовпадения результатов алгоритм должен быть дополнен диагностической артроскопией.

Роль предоперационного МРТ

Данные алгоритмы, позволяют снизить стоимость обследования пациентов примерно на 30% (по данным ФГУ "ЦКБ с поликлиникой" УДП РФ и о/т РУДН), за счёт совмещения клинического обследования и МРТ, и уменьшения потребности в проведении диагностических артроскопий, при сохранении высокой точности диагностики.

Роль предоперационного МРТ

Для повышения степени соответствия между МРТ-данными и артроскопическими находками следует использовать томографы, с толщиной среза не более 4 мм, выполнять срезы минимум в 3 ортогональных проекциях, использовать последовательности T1, T2 и PD, при описании томограмм использовать международные принятые классификации повреждений менисков, связок и хрящевого покрова.

Роль предоперационного МРТ

Также, это информативный метод диагностики травматических повреждений костного аппарата. МРТ должна проводиться у пациентов с отрицательными результатами традиционной рентгенографии при наличии клинических данных, говорящих за перелом, либо за контузионное повреждение костей.

Единственным методом, позволяющим распознать субхондральные переломы мыщелков, надколенника и контузию костного мозга.

Особенно полезен при дифференциации действительных повреждений и псевдоблокад.

Роль предоперационного МРТ

Знание МР-характеристик нормального и патологически измененного суставного хряща, является основой точной предоперационной диагностики. Преимущество современных систем заключается в выявлении I стадии хондромалации в виде участка повышенного сигнала на T2 и протонно-взвешенных изображениях – локальный отек и набухание (разволокнение хряща).

Роль предоперационного МРТ

Практически все профессиональные спортсмены Германии, под любым предлогом избегают операций. За последние 10 лет количество предоперационных МРТ в Германии увеличилось в 2,5 раза.

Роль послеоперационной МРТ

Роль послеоперационного МРТ

МР-томография играет важную роль в полной оценке состояния трансплантатов. С ее помощью представляется возможность визуализировать трансплантат, определить расположение и состояние костных каналов, а также оценить места забора трансплантата.

Позволяет провести комплексную оценку состояния коленного сустава (расположение костных каналов и интерференц-шурупов, состояние хряща и менисков).

Обеспечивает высокую информативность при серьезных послеоперационных проблемах, одной из них является артрофиброз, существенно влияющий на функционирование коленного сустава.

Роль послеоперационного МРТ

Точность интерпретации МРТ-изображений оказывает значительное влияние на тактику послеоперационного ведения пациентов. Посредством МР-томографии можно оценить, степень восстановления анатомических структур сустава и наличие послеоперационных осложнений.

Учитывая, что клинические проявления осложнений в оперированном суставе зачастую нивелированы и накладываются на симптомы предыдущих травм сустава, МР-томография в послеоперационном периоде является методом выбора.

Роль послеоперационного МРТ

Повторная МРТ, сделанная после проведенного лечения, предоставляет документальное свидетельство того, есть ли улучшение состояния или наоборот.

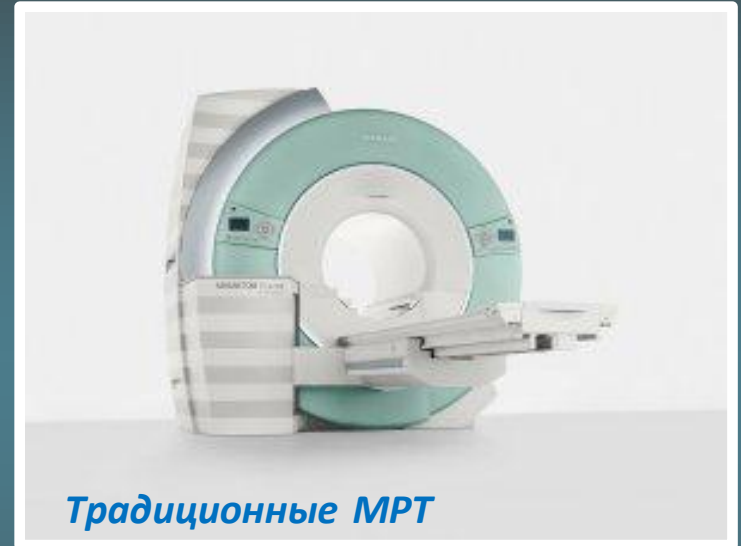МРТ: Мифы и реальность

МРТ: Мифы и реальность

По заключениям сервис-инженеров и специалистов проводящих обучение работе на МРТ, всех ведущих фирм (Toshiba, Hitachi, GE, Siemens, Philips),

при усреднении всех проводимых исследований на средне- и высокопольных МРТ реальное использование возможностей техники не более 15%.

***Важно отметить:** На проектирование, подготовку помещения (часто отдельной пристройки) и согласования тратится до 40% стоимости всего проекта внедрения.*



Традиционные МРТ

МРТ: Мифы и реальность

Современный традиционный МРТ имеет более 250 аппаратных и программных функций, он направлен на исследование всех внутренних структур тела человека.

Зависимость диагностической ценности исследования конечностей от напряженности магнитного поля нелинейна, на нее влияют множество различных факторов (область исследования, различные архитектуры систем, математические алгоритмы обработки информации, технологии подавления шумов и др.).

Как следствие, время исследования головного мозга и коленного сустава практически одинаково.

Итог:

В последние годы сформировалась новая независимая ниша, которую занимают специализированные МРТ разрабатывающиеся для исследования конечностей.

Специализированные МРТ для конечностей

Специализированные МРТ для конечностей

Напряженность современных систем на базе постоянного магнита в полной мере удовлетворяет требованиям исследования конечностей.

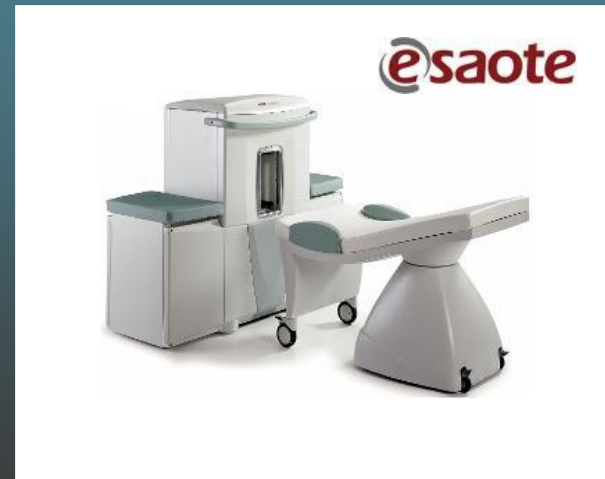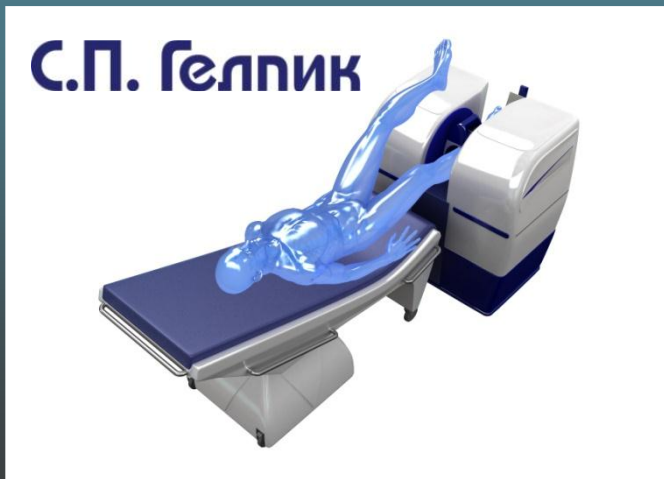
Сочетание небольших габаритов, скромных требований к помещению (от 12 м² по нормативам), **отсутствием необходимости в расходных материалах** и низкое потребление электроэнергии, позволяет эффективно использовать такие томографы не только в стационарах, но и амбулаторных учреждениях.

Особенно актуально использование в частных клиниках (**возможность установки в зданиях жилого фонда**), проводящих артроскопические вмешательства и имеющих постоянный поток пациентов.

Специализированные МРТ для конечностей

Получение изображений тонких (от 1мм) срезов, ориентированных в любой заданной плоскости сечения. Максимальное количество одновременно получаемых слоев - 24 в режимах 2D и 36 - в режиме 3D.

- ❑ Возможность установки в жилых фондах
- ❑ Лёгкость монтажа и обслуживания
- ❑ Ресурсосберегающая эксплуатация
- ❑ Питание от сети 220В (не требует отдельной электролинии от трансформатора)
- ❑ Минимальные требования к электромагнитной помеховой обстановке



1. Материалы представленные на I, II и III "Всероссийском национальном конгрессе лучевых диагностов и терапевтов "Радиология" (2007, 2008, 2009), главный редактор академик РАМН, профессор С.К. Терновой, Москва, 2007-2009

Открытая публикация, "The role of preoperative MRI in knee arthroscopy: a retrospective analysis of 2,000 patients", E. Liodakis Æ S. Hankemeier Æ M. Jagodzinski Æ R. Meller Æ C. Krettek Æ J. Brand. Division of Knee Surgery, Department of Trauma Surgery, Medical School Hannover, Carl-Neuberg-Str. 1, 30627 Hannover, Germany; Ambulatory Surgery Center 'Dr. Brand/Dyck/Schulz', Celler Str. 24, 29525 Uelzen, Germany.

1. Служебная справка "О медицинской помощи при травмах костно-мышечной системы", Варшавский Ю.В., Научно-практический центр медицинской радиологии, Москва.
2. Отзывы и служебные справки специалистов работающих на МРТ фирмы С.П. Гелпик.

Отзывы о ТМРпм "Ренекс"

- ❑ г. Санкт-Петербург, Частная клиника «МедАльп»,
www.medalp.ru , тел.: +7 (812) 596-61-88
- ❑ г. Москва, Клиническая больница № 86 Федерального Медико-Биологического Агентства,
+7 -926-752-57-45; +7-916-395-83-14 – Дмитрий (врач)
- ❑ г. Москва, Врачебно-Спортивный Диспансер Министерства обороны РФ (ЦСКА) – работает с 25 мая 2007 г.
+7 926 195 25 90 – Елена Михайловна (врач)
- ❑ г. Москва, Военный Клинический Госпиталь №574,
+7-916-051-50-34 - Игорь Ильин (врач)
+7-495-917-46-61 - дежурный
- ❑ г. Москва, Центральный Военный Авиационный Госпиталь №7,
+7-905-725-14-42 - Ирина Васильевна Мустафова (врач)
+7-903-540-06-44 – Андрей Шумихин (начальник медицинской службы)
- ❑ г. Санкт-Петербург, Городская Мариинская Больница,
+7-905-218-45-42; (812) 275-74-63 – Аида Ромашова (врач)

Отзывы о ТМРпм "Ренекс"

- ❑ г. Ростов-на-Дону, Больница ОАО РЖД,
+7-904-447-68-60 – Александр Георгиевич Картавых (инженер)
+7-908-187-75-35 – Александр Юрьевич Соболев
- ❑ г. Ростов-на-Дону, Окружной Военный Клинический Госпиталь №1602,
+7-918-507-77-35 – Тенгиз Давыдович Джанелидзе (врач)
- ❑ г. Екатеринбург, Окружной Военный Клинический Госпиталь №345,
+7-922-214-93-55 – Вадим Витальевич Золотухин (начальник рентгеновского отделения)
- ❑ г. Екатеринбург, Больница ОАО РЖД,
+7-912-202-14-80 – Александр Алексеевич Шленков (врач)
- ❑ г. Калининград, Войсковая часть № 63784,
+7-911-462-58-36, (4012) 58-59-13 – Константин Элькольдович Хрусталёв (врач)
- ❑ г. Казань, Войсковая часть № 74001,
+7-905-319-19-16; (843) 236-02-42 - Александр Александрович (врач)
- ❑ г. Оренбург, , Войсковая часть № 52236,
+7-922-544-96-99 – Наталья Владимировна Черникова (врач)

Дмитрий Блинов, РП отдела развития бизнеса С.П. Гелпик
+7 495 7766641
d@blinoff.com

Благодарю за внимание!

С.П. Гелпик

117997, г. Москва ул. Профсоюзная, 86 , стр.2

Многоканальный телефон/Факс:

+7 495 **9891759**

Веб: www.helpic.ru; E-mail: s@helpic.ru